Arteriella sår - särskilt diabetes

Gert-Uno Larsson
Ortopediska kliniken
Hässleholm-Kristianstad

Snacka om kalla fötter…

Vad är problemet?

- Diabetiker utvecklar med tiden senkomplikationer
- Dessa är förknippade med förtjockning av basalmembraner
- Detta leder till att ett stort antal organsystem berörs

Exempel

- Ögonen = retinopati
- Njurarna = nefropati
- Nerverna = polyneuropati
- Blodkärlen = angiopati

- Diabetesfoten kan påverkas av alla dessa!

Mekanismer

- Retinopati
  - Leder till nersatt syn, i värsta fall blindhet
  - Ökar risken för småsår på fötterna
    - Slår mot
    - Trampar på små föremål
    - Ser inte förändringar när de uppkommit
    - Har svårt att sköta sin egen hygien

Mekanismer

- Nefropati
  - Förändrade möjligheter till antibiotikabeh
  - Dialys – bundenhet
  - Nersatt allmäntillstånd – mindre motion

Mekanismer

- Neuropati
  - Nersatt känsel – upptäcker inte sår
  - Tilltagande felställning i tår och fot
  - Nersatt svettning och talgproduktion
  - Sämre finmotorik och balans
  - Sämre kontroll av blodflödet

Mekanismer

- Makroangiopati
  - Inte direkt diabetesrelaterad men ökad benägenheten
  - Hjärtinfarkt kan leda till hjärtsvikt som leder till ödem och sämre nutrition av huden
  - Arterioskleros kan leda till amputation

Mekanismer

- Mikroangiopati
  - Ger sämre fungerande hud
  - Kraftigt förlångsammad sårläkning
  - Även svårt med frakturläkning

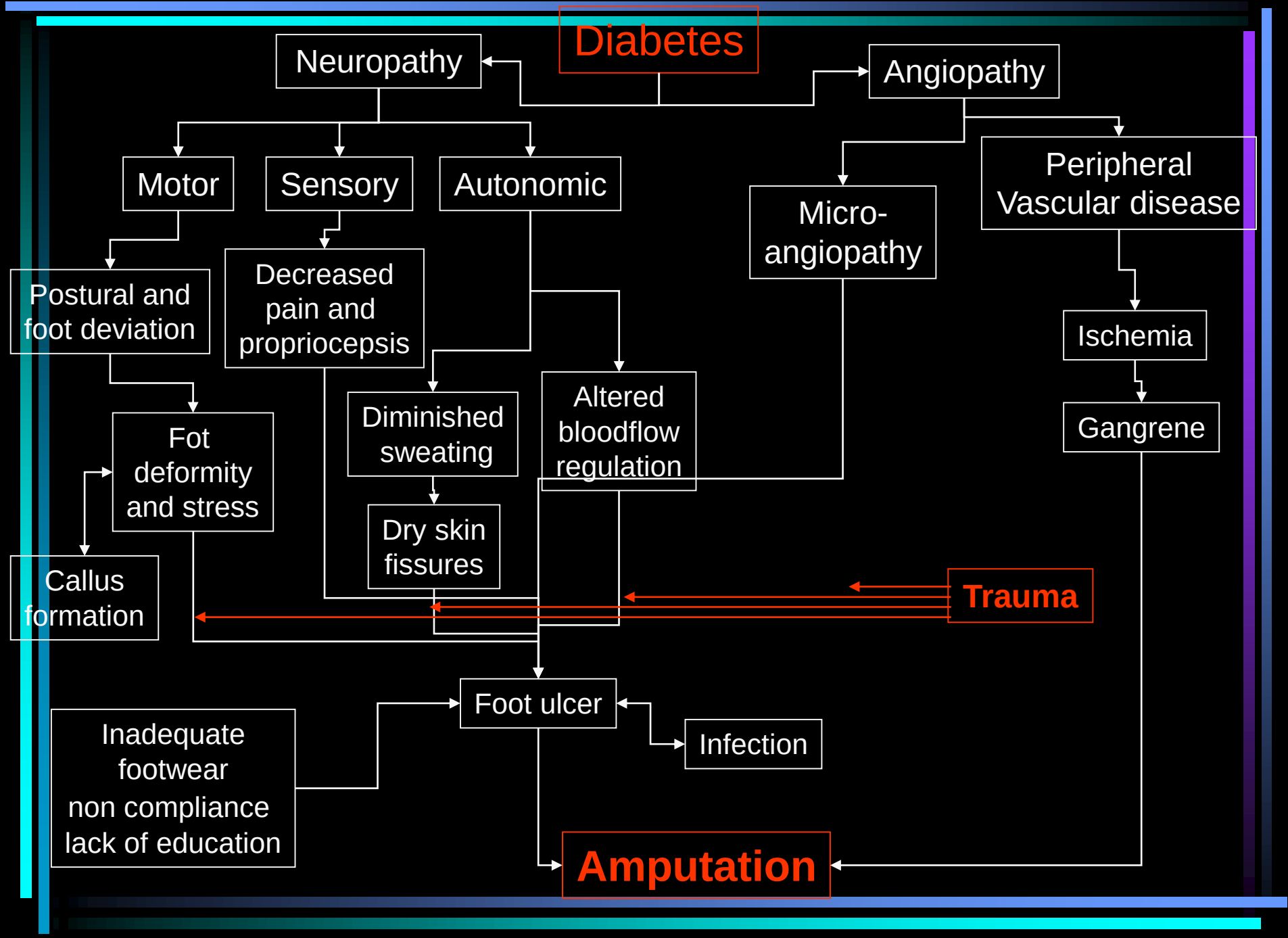
Diabetes
Neuropathy
Angiopathy
Motor
Sensory
Autonomic
Micro-
angiopathy
Peripheral
Vascular disease
Postural and
foot deviation
Decreased
pain and
propriocepsis
Ischemia
Diminished
sweating
Altered
bloodflow
regulation
Gangrene
Fot
deformity
and stress
Dry skin
fissures
Callus
formation
Trauma
Foot ulcer
Inadequate
footwear
non compliance
lack of education
Infection
Amputation

Diabetiska fotsår

- Upp till 50% av patienter med typ 2 diabetes har signifikant neuropati och fötter i riszonen
- Fyra av fem diabetessår orsakas av yttre trauma
- Dåliga skor är den vanligaste orsaken!

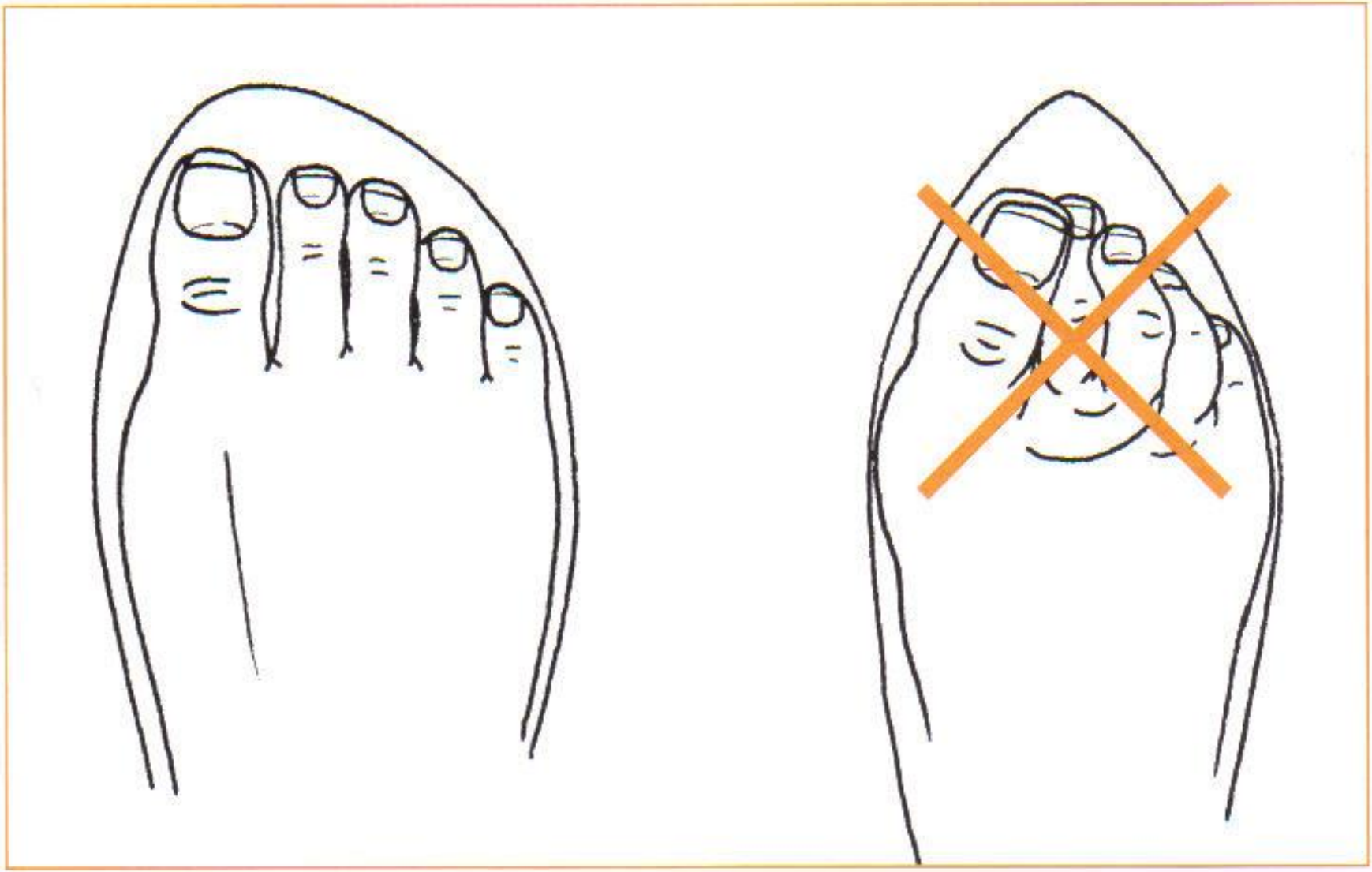

Förebyggande ortopedi

- Räta krokiga tår
  - Hallux valgus
  - Hammartår
- Korrigera charcotfot

Hallux valgus

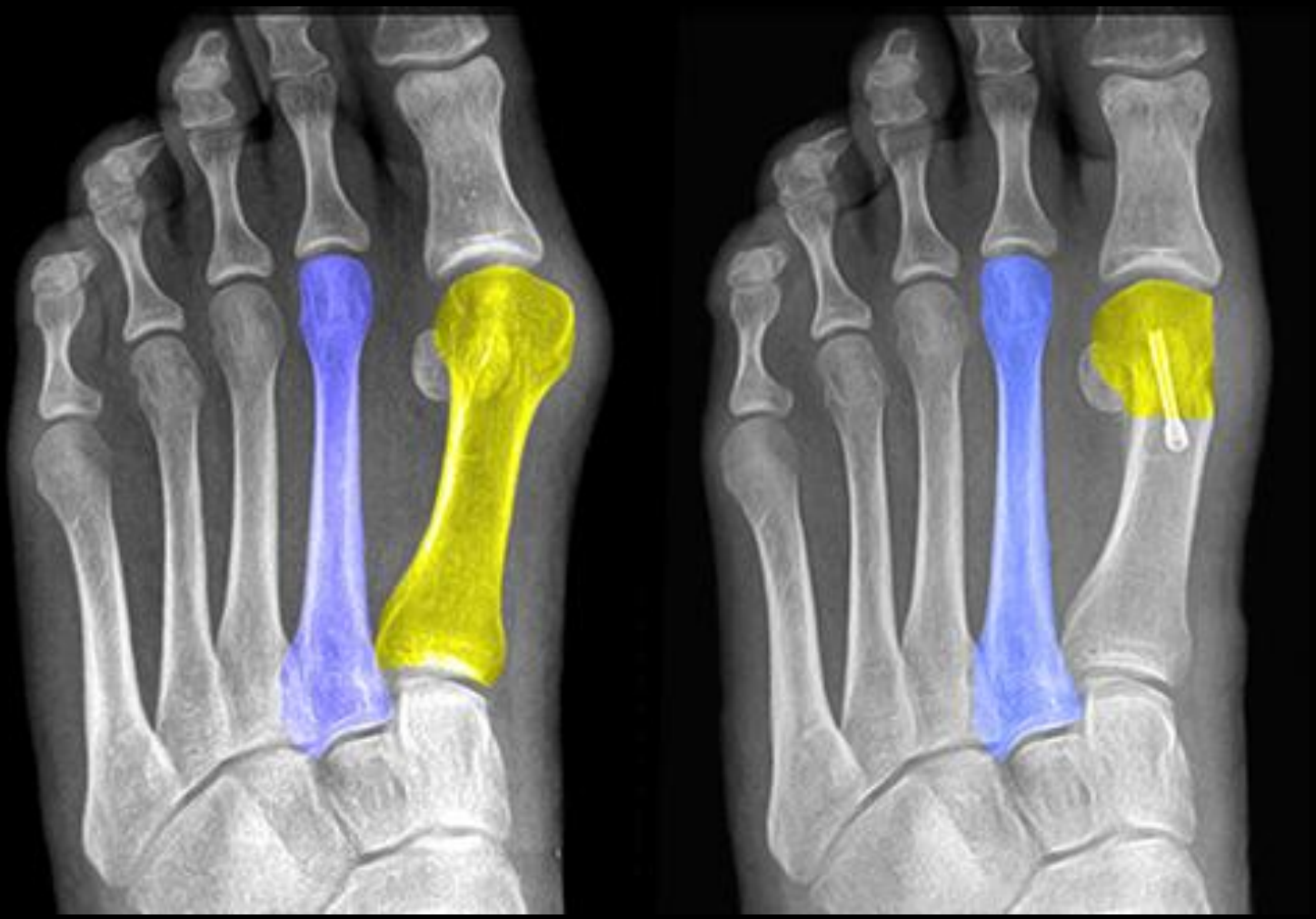

Hammartår

Hammer toe
Proximal interphalangeal (PIP) joint
Metatarsophalangeal (MTP) joint
© Healthwise, Incorporated

Kliniskt

Risk för sår

Hammartår, operationsteknik

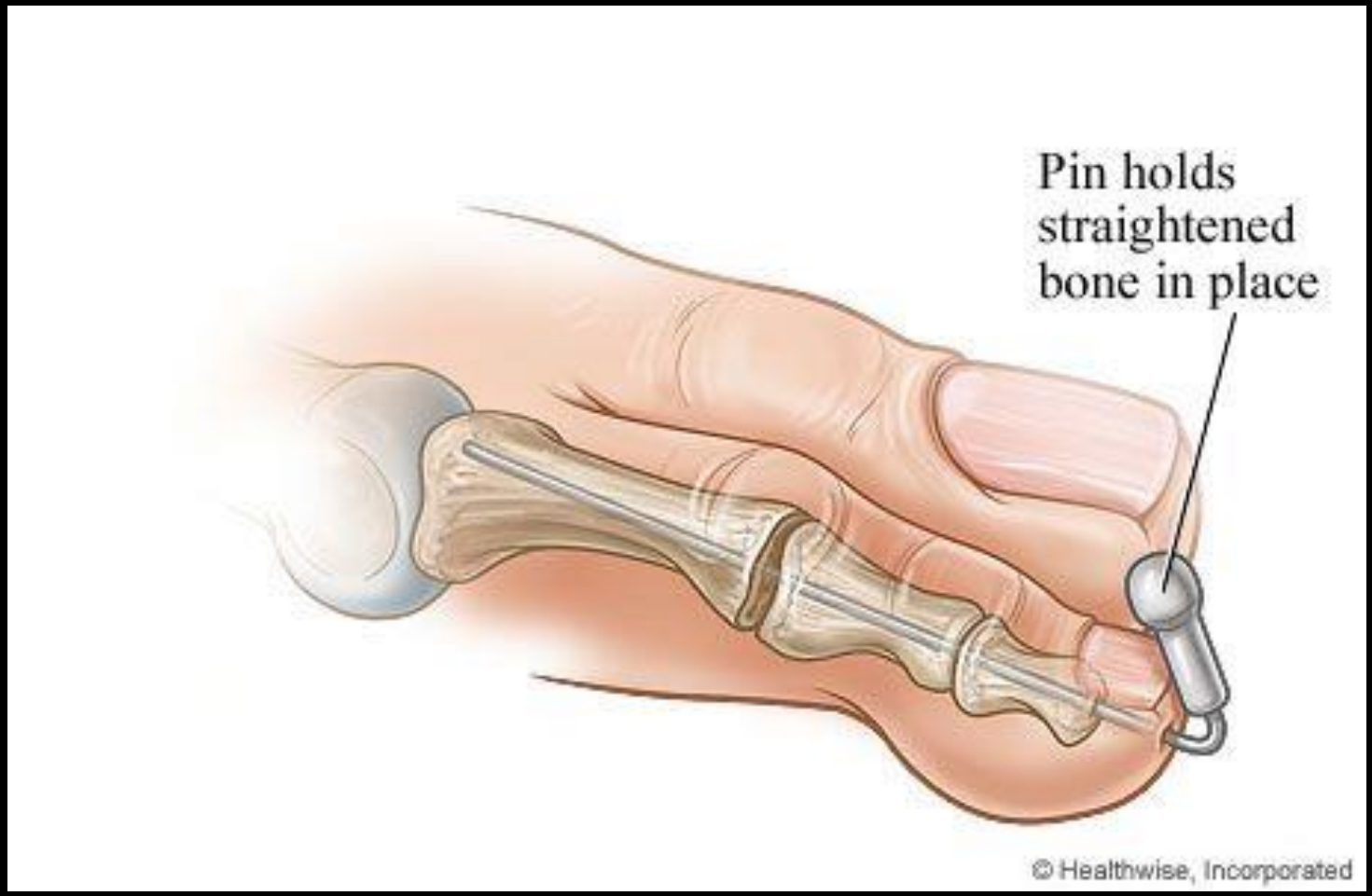

Hammartå op kliniskt

H

Charcotfot

Vad har hänt?

Normal mot Charcot

Typiskt utseende för Charcotfot

Vad vet vi om Charcotfötter?

- Oftast mellan 40 och 60 års ålder
- Vanligen normala pulsar
- Orsaker till uppkomst
  - Uttalad polyneuropati
  - Trauma?
  - Repetitiv stress på utsatta strukturer
  - Ökat lokalt blodflöde
  - Ökad osteoklastaktivitet
  - Brist på sympatikustonus

Vad vet vi om Charcotfötter?

- Symptom
  - Värk, svullnad och rodnad
  - Ofta muskelatrofi och klotår
  - Ofta sår
  - Alltid nersatt sensibilitet
  - Rodnaden avtar vid högläge
  - Differentialdiagnos: osteomyelit

Vad kan vi göra för Charcotfötter?

- Behandling
  - Förebygg sår
  - Kontaktgips i aktiva faser
  - Undvik kirurgi i aktiv fas
  - När aktiviteten avtar kan avmejsling av protruderande ben bli aktuellt
  - Ibland artrodes
- Mycket sällan behov för amputation!

Avmejsling av utstickande ben

Kirurgi för Charcotfötter?

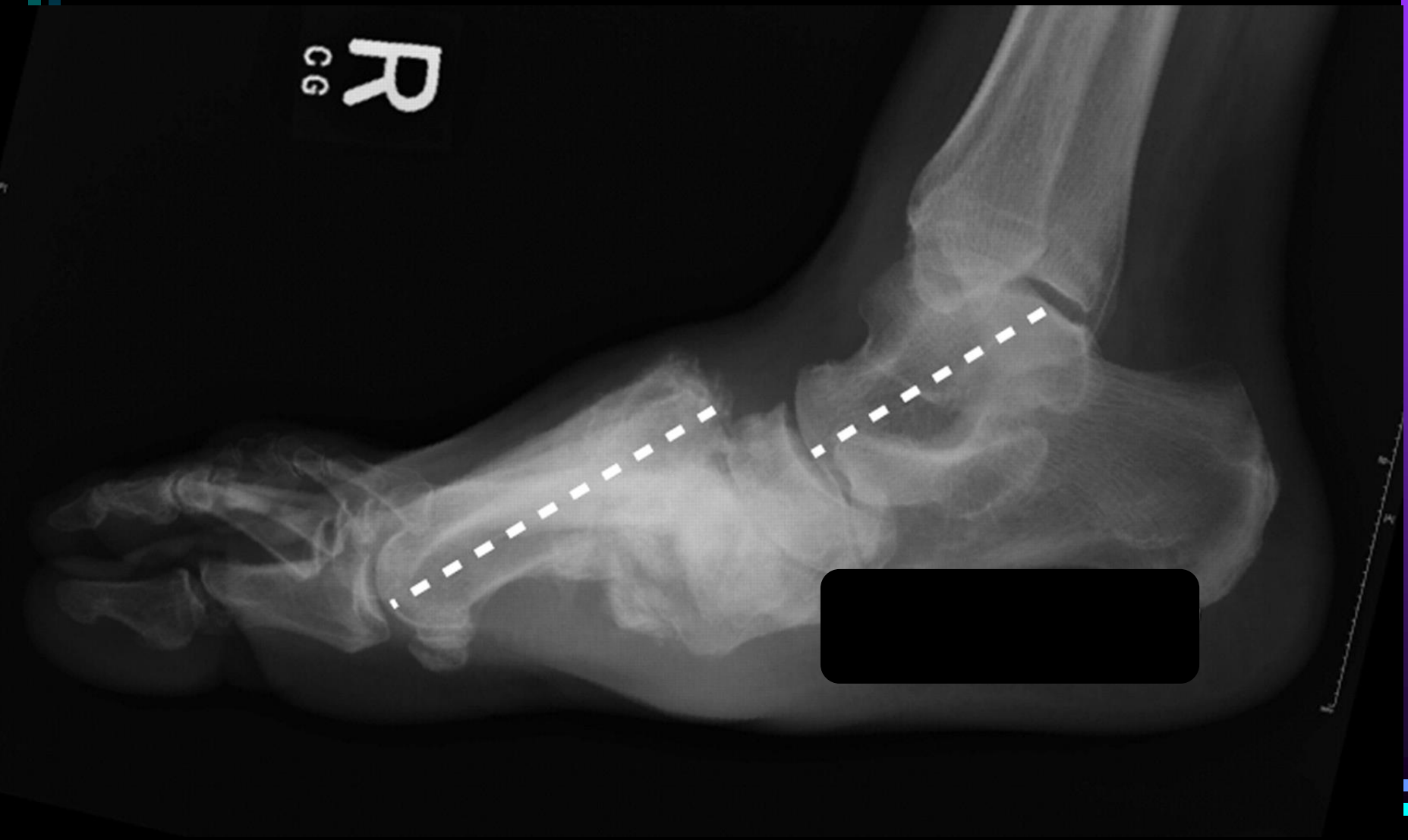

Amputationskirurgi

Amputationsnivåer på foten

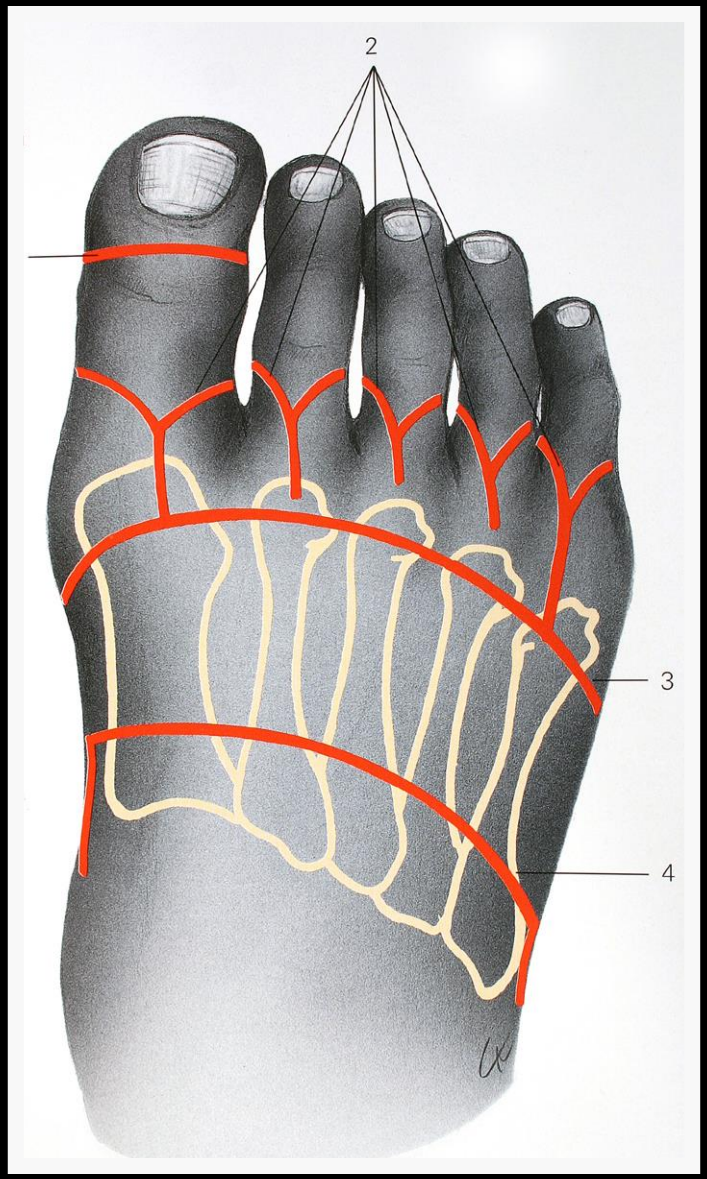
2
3
4

Design stortåamputation

Amputation av dig I

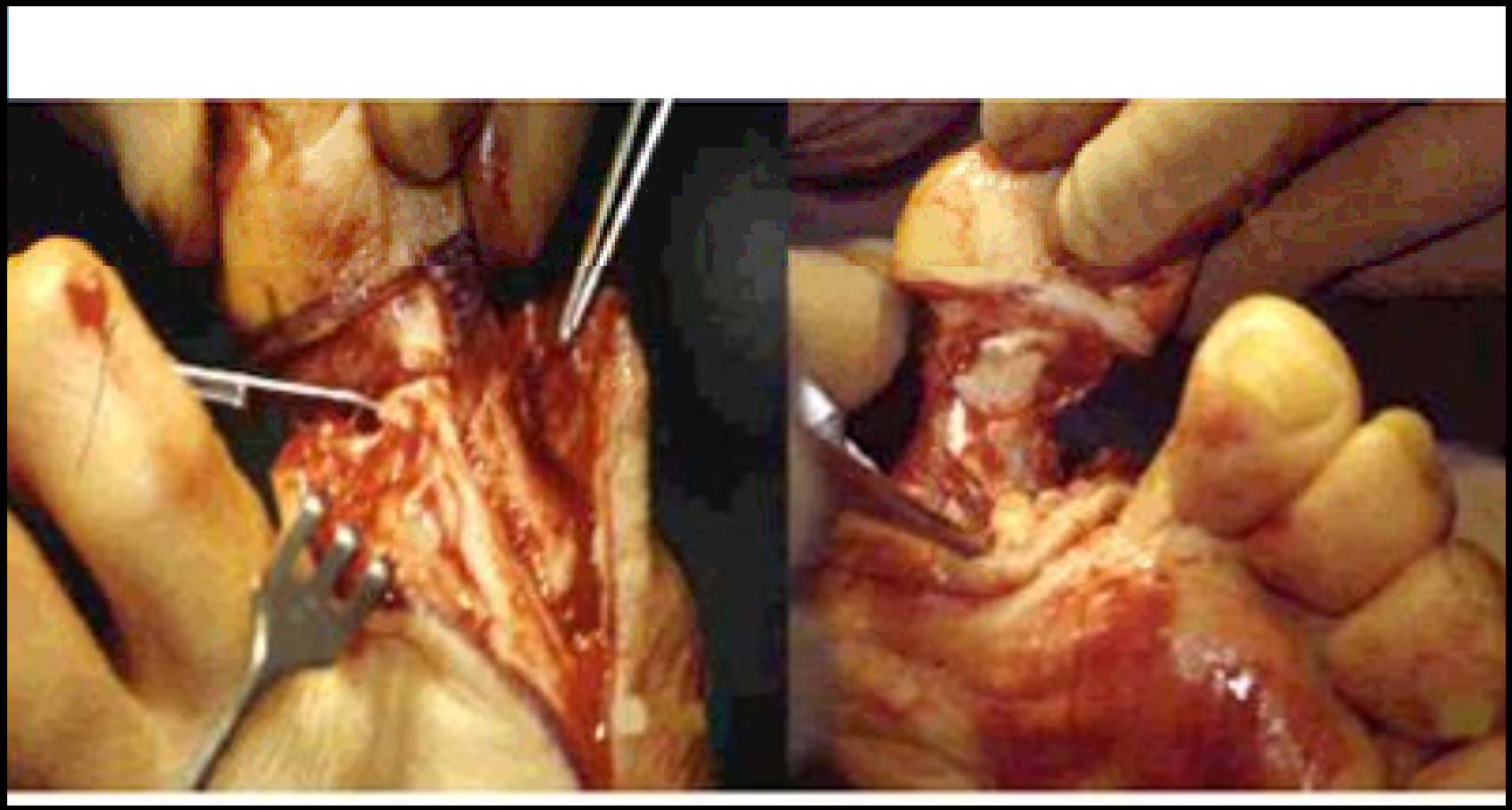

Exartikulation dig I

Exartikulation dig I

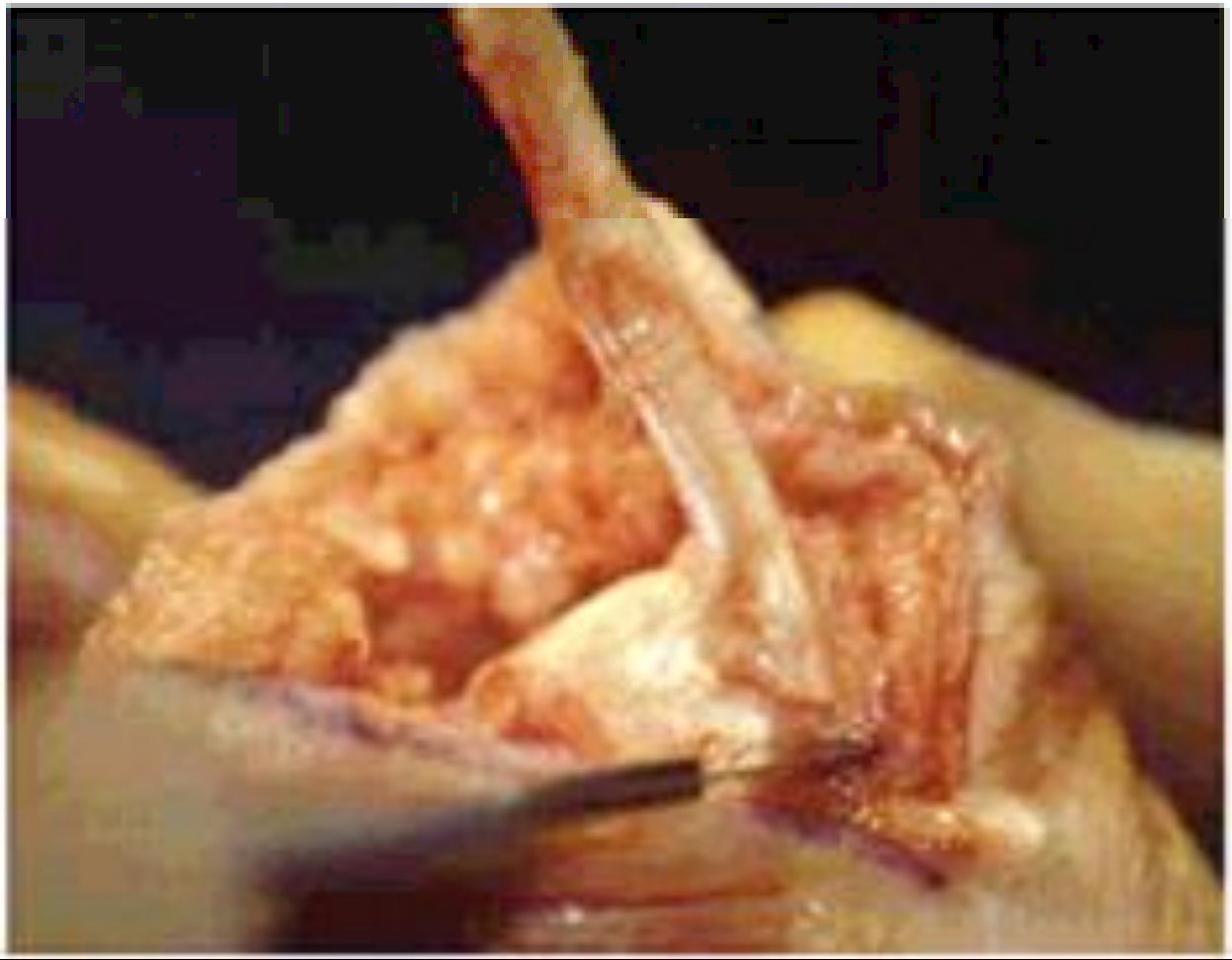

Transmetatarsal planering

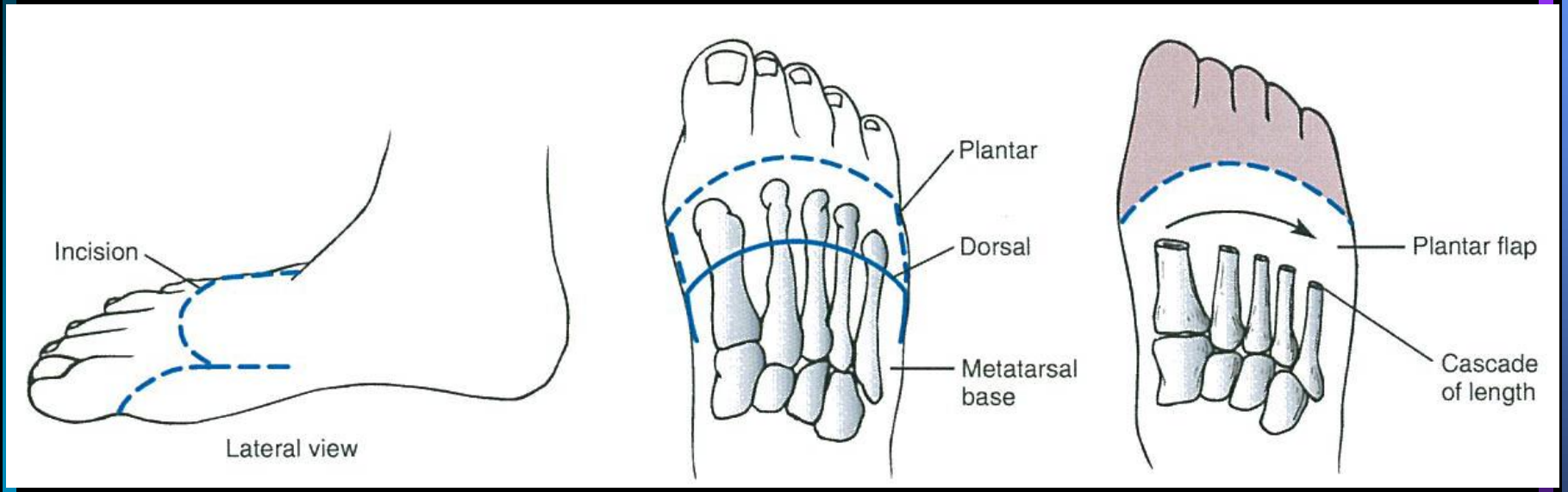

Transmetatarsal amputation

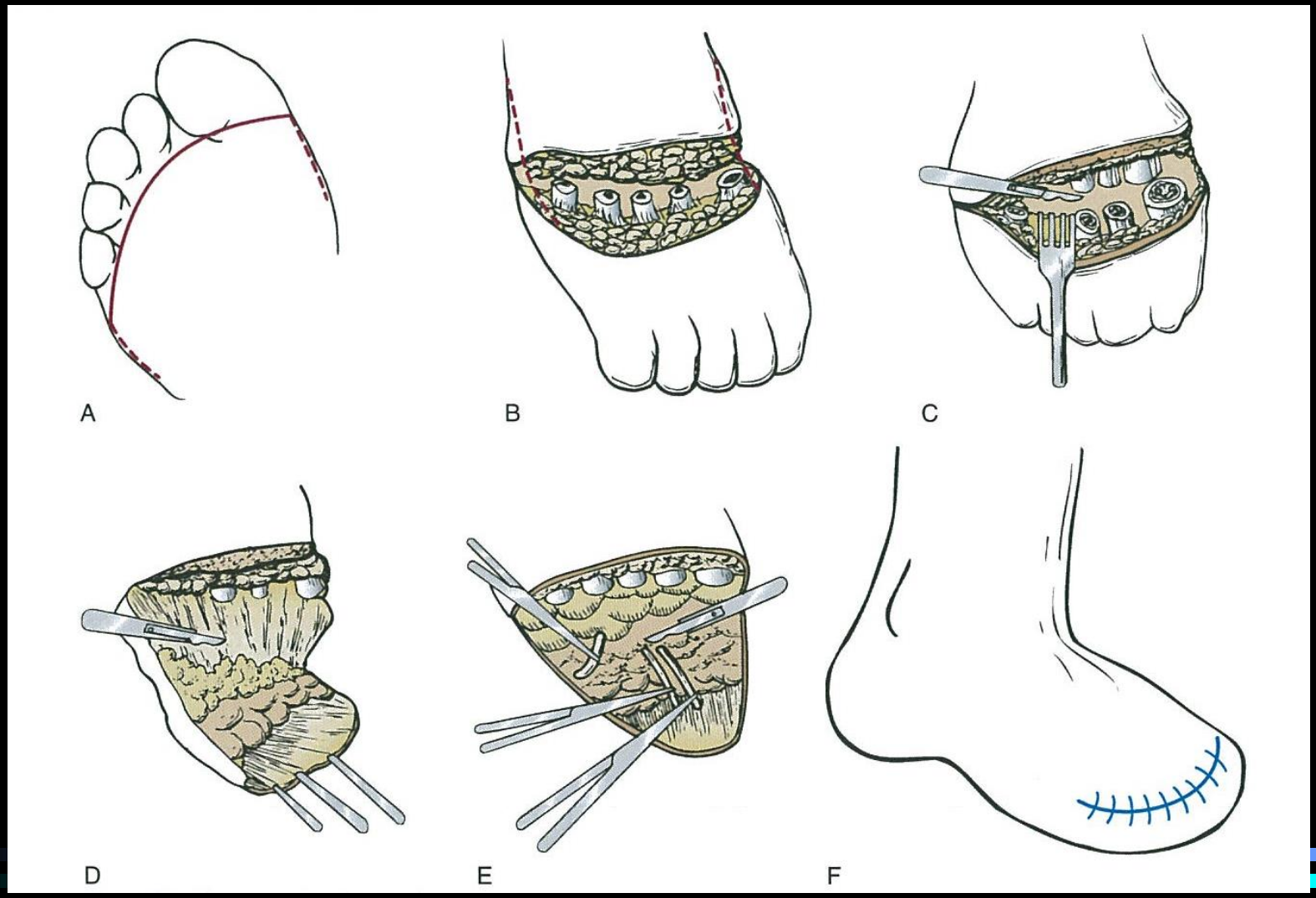

Transmetatarsal + sko

Amputationsnivåer på foten

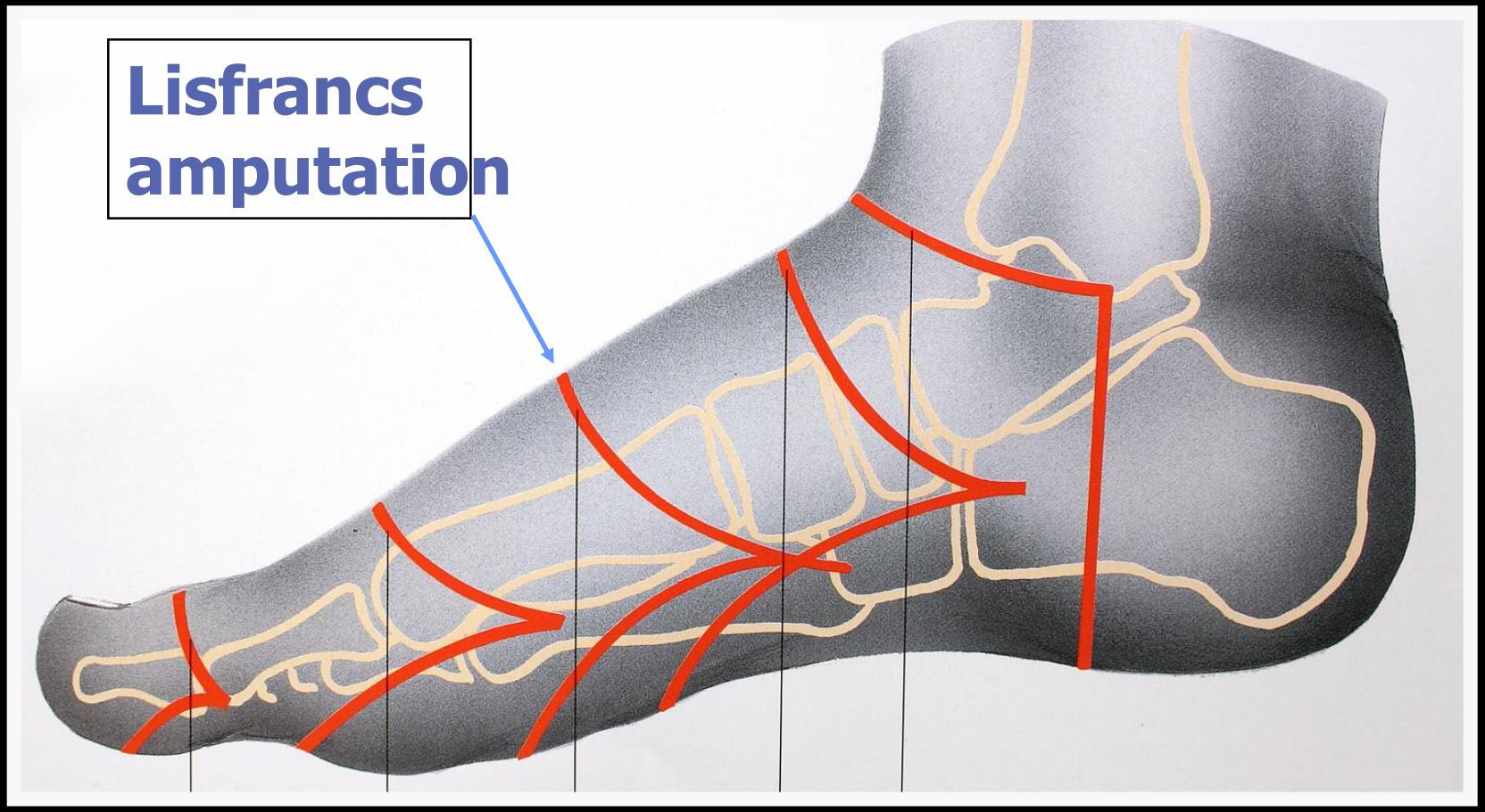

Lisfrancs amputation

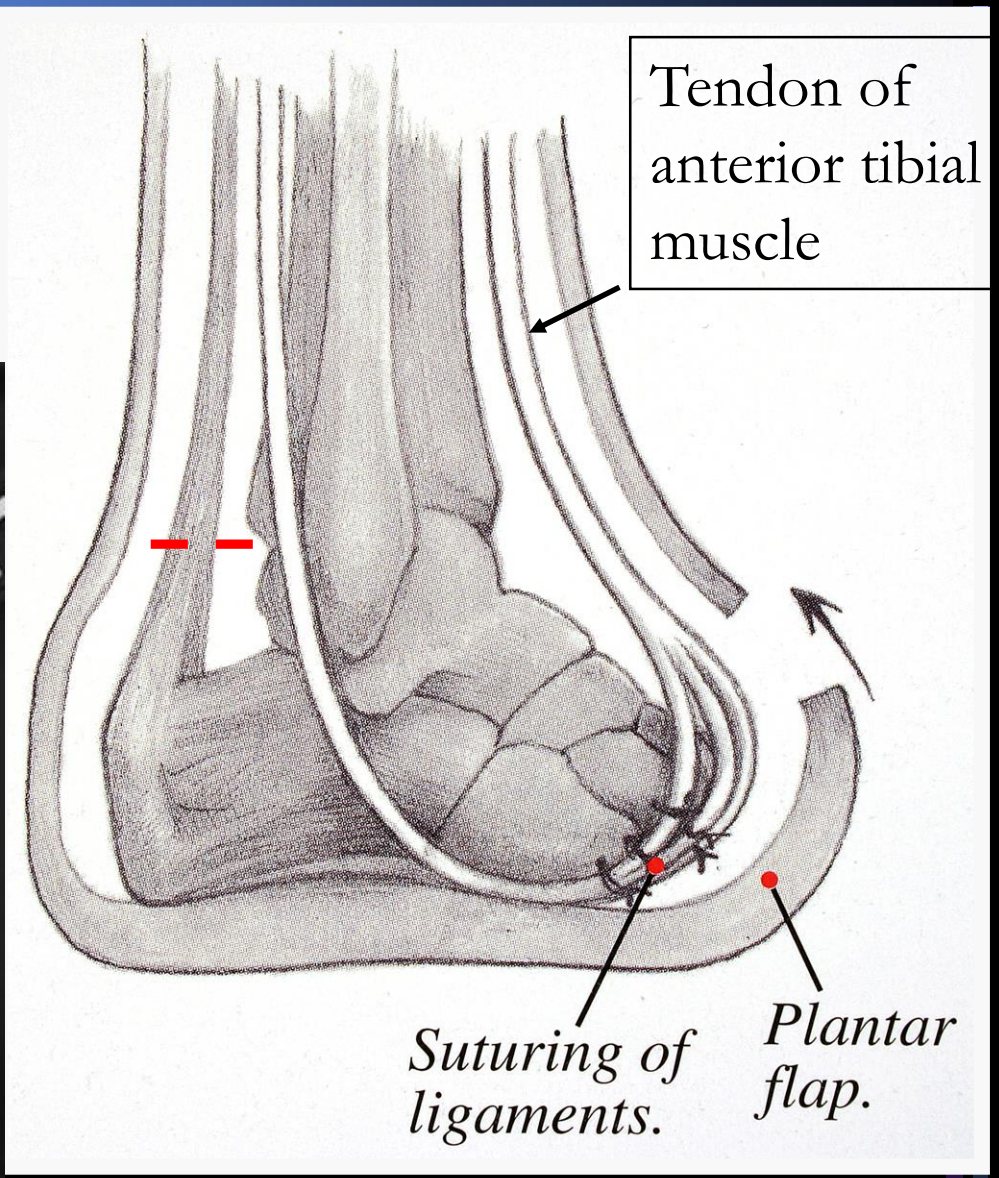

Amputationsnivåer på foten

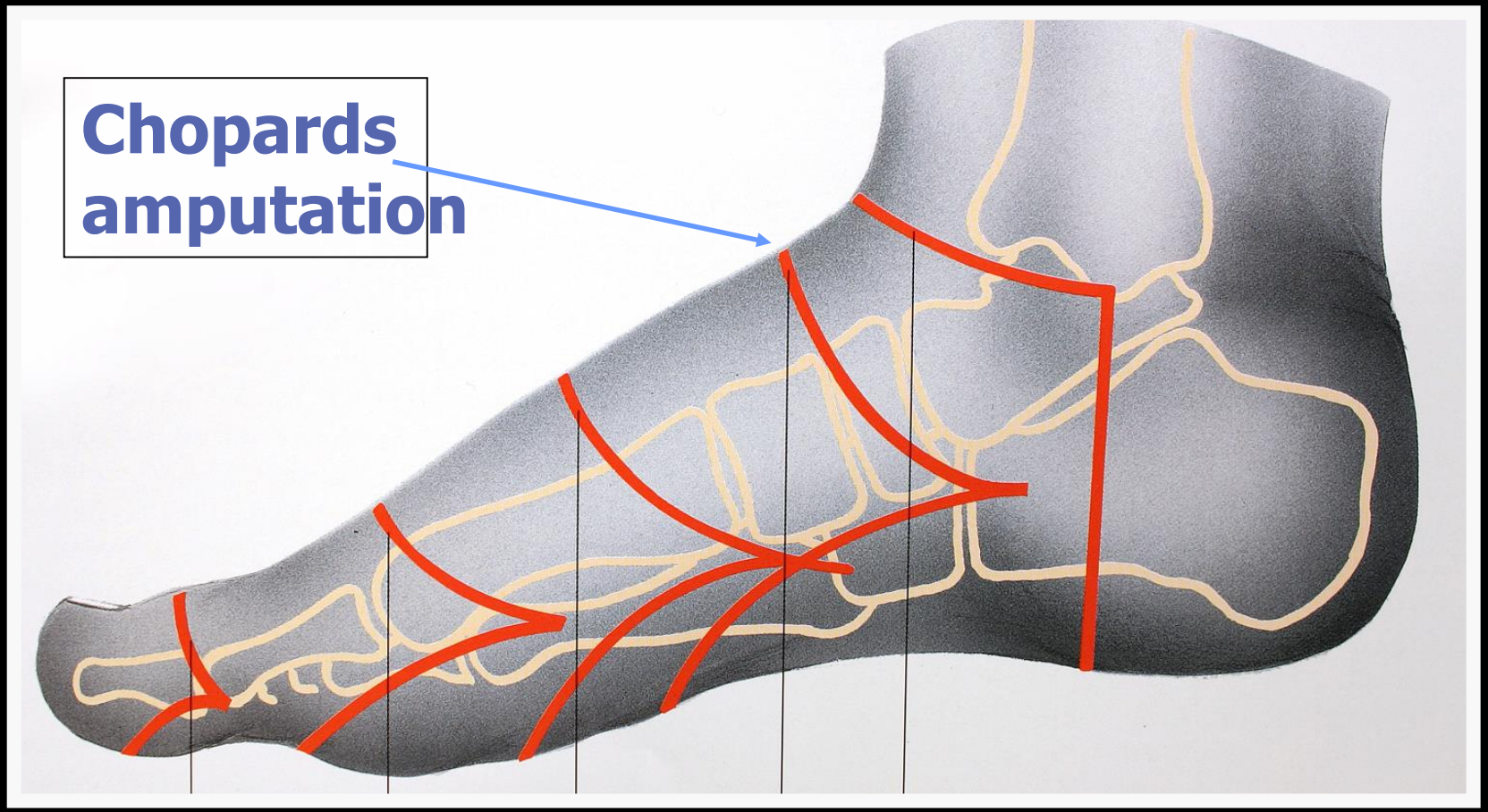

Chopards amputation

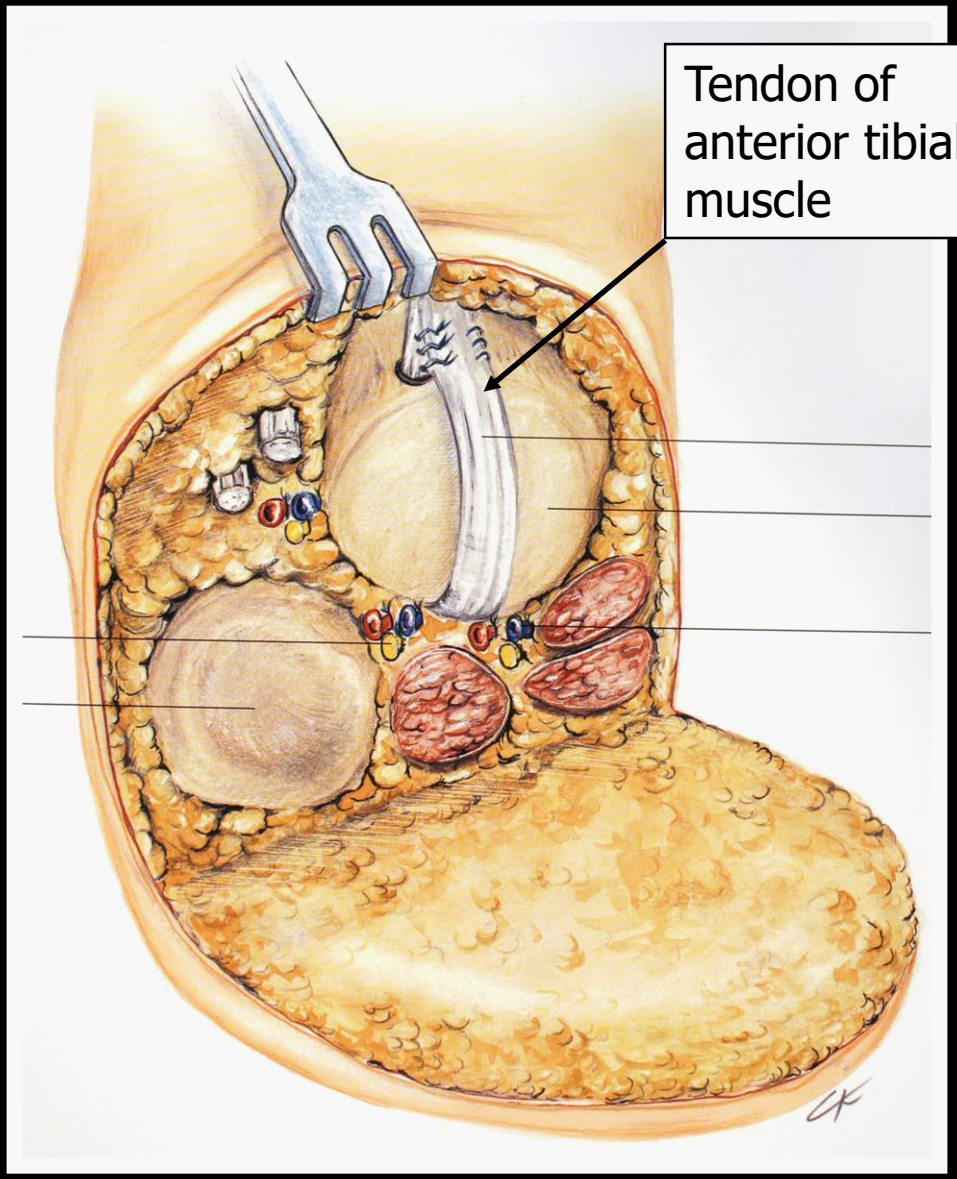

Symes amputation

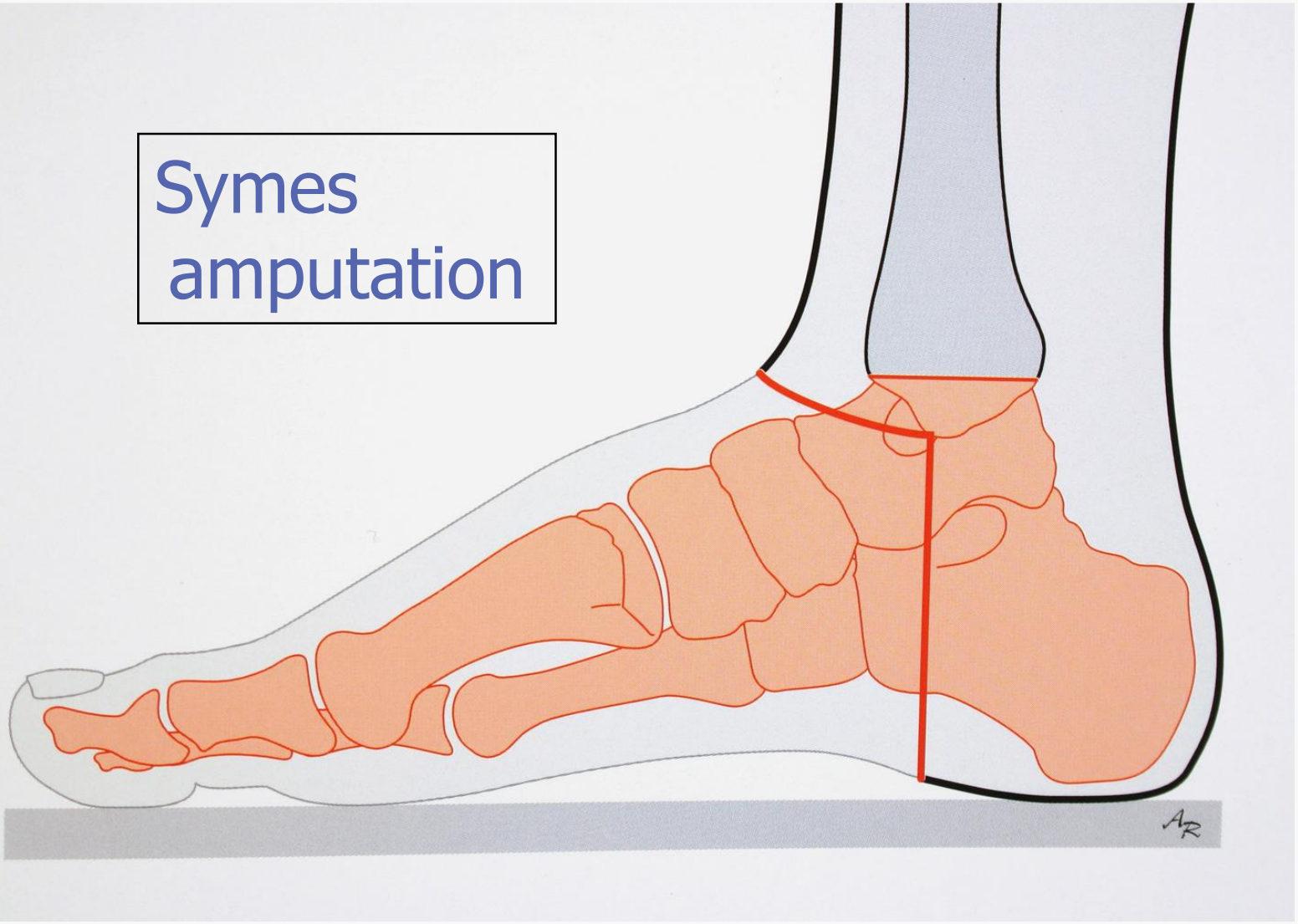

Symes amputation

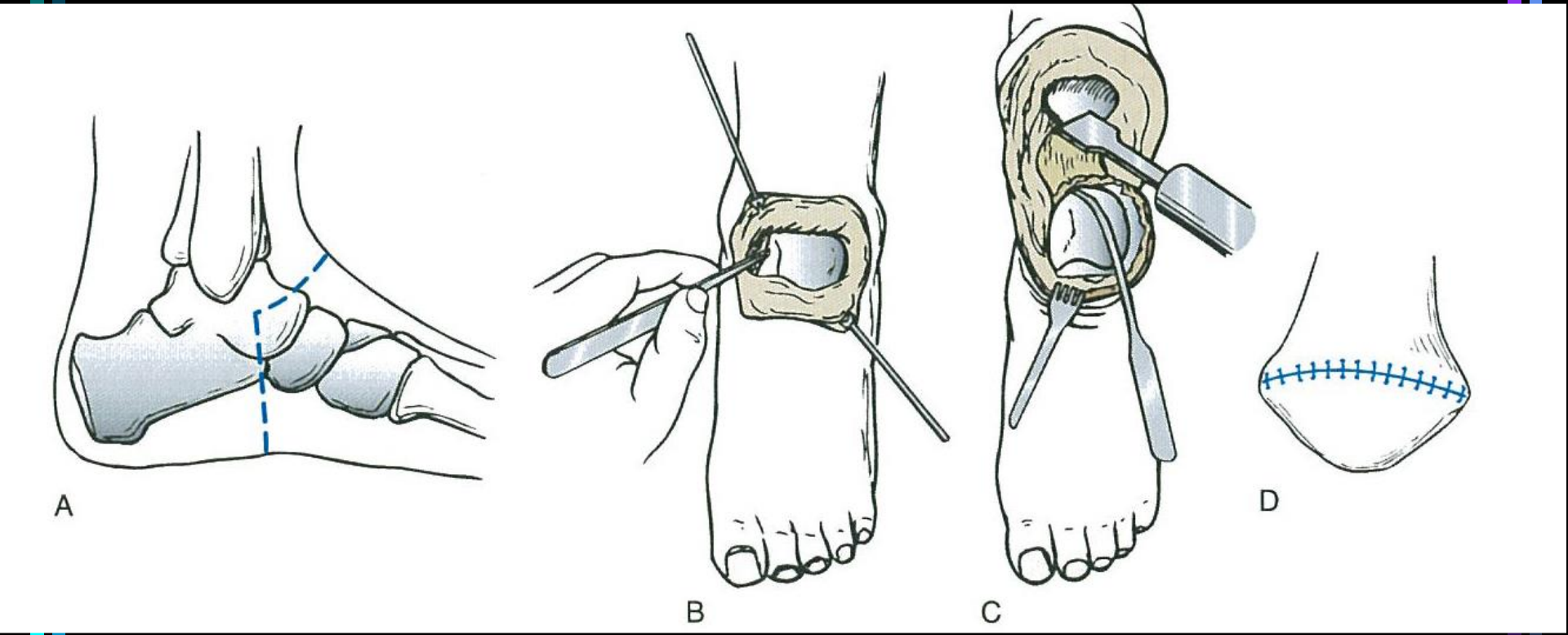

Symes amputation

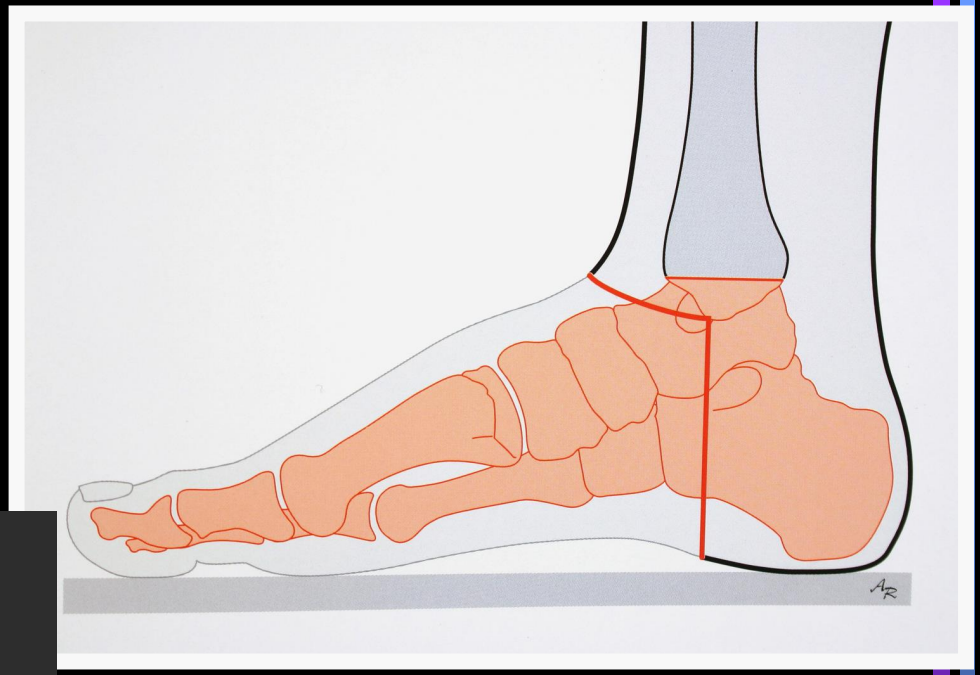

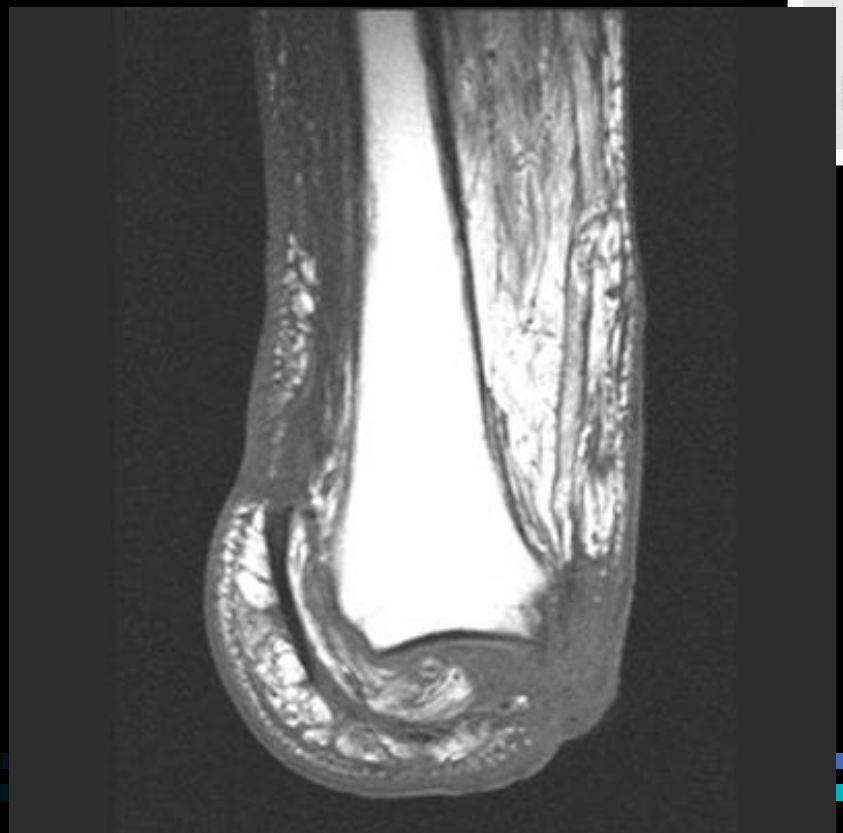

MRI av Symes amputation

Fat pad

Boyds amputation

- **16 amputations performed in diabetics**

  THE JOURNAL OF FOOT & ANKLE SURGERY, VOLUME 47, NUMBER 4, JULY/AUGUST 2008

  Muzaffer Altindas, MD and Ali Kilic, MD

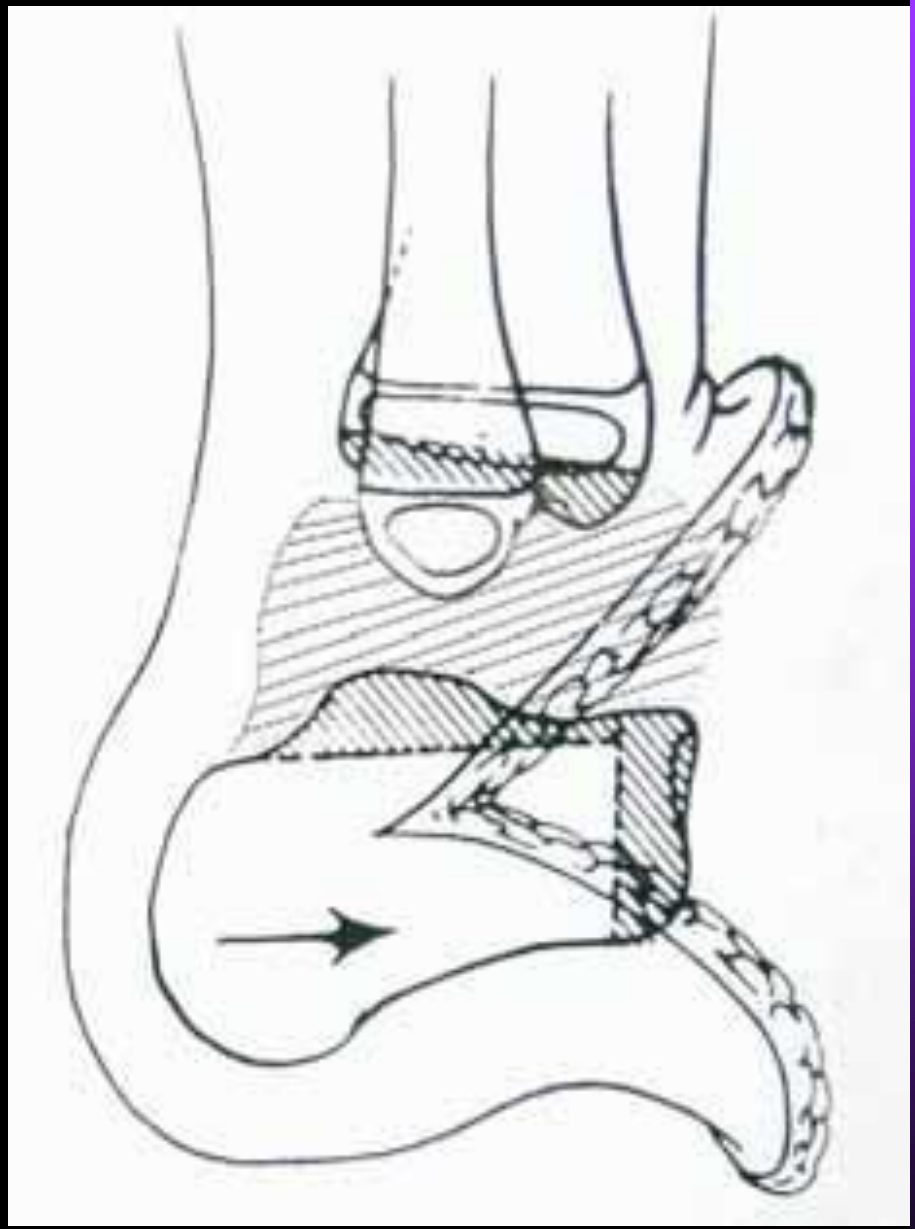

F

Boydamputation post op o 8 mån

Slutsatser - fotamputationer

- Tåamputationer är ofta framgångsrika och ger föga funktionella problem
- Mellanfotsamputationer är möjliga men läker mycket långsamt
- Amputationer på fotbensnivå är sällan framgångsrika
- Boyds amputation kan vara undantaget i utvalda fall